Aus dem zahnärztlichen Institut der Universität Würzburg.

Die Regeneration des Kieferknochens nach Wurzelspitzenresektionen.

Inaugural-Dissertation

verfasst und der

Hohen Medizinischen Fakultät

der

Bayer. Julius-Maximilians-Universität Würzburg

zur

Erlangung der Doktorwürde in der Zahnheilkunde

vorgelegt von

Valentin H e r r m a n n

Zahnarzt

aus Würzburg.

= Würzburg 1932 =

+ C. J. B e c k e r +

Referent:

Professor Dr. W u s t r o w .

Meinen lieben Eltern in Dankbarkeit gewidmet!

Digitized by the Internet Archive
in 2026

https://archive.org/details/IA40153309_0025

Unter Regeneration versteht man die Fähigkeit des Organismus verloren gegangene Teile zu ersetzen. Sowohl in der Pflanzen-, wie auch in der Tierwelt sind Regenerationserscheinungen der verschiedensten Gewebearten kleineren und grösseren Ausmasses bekannt. Vorgänge von so tief eingreifender Art, wie sie die Knochenregenerationsfähigkeit mit sich bringt, konnte auch dem ungeübten Auge der älteren Zeit nicht verborgen bleiben. Die verschiedensten Theorien über Knochenregeneration und über den Verwachsungsvorgang der Knochenfragmente wurden im Laufe der Zeit aufgestellt, bis Karl Bernhard H e i n e durch exakte Experimente im Jahre 1829 den Verlauf der Knochenneubildung beweisen konnte. Das ganze Mittelalter hindurch bis weit in die Neuzeit herein herrschte die Lehre G a l l e n s vor, der glaubte, dass die Vereinigung gebrochener Knochen durch das Dazwischentreten eines besonderen Bindungsmittels des Callus geschehen würde. Dieser Callus stammt nach seiner Meinung aus dem flüssigen Nahrungssaft der Knochen; er stammt aus dem Blute, leimt die Fragmente zusammen, erhärtet, wird aber nie wirklicher Knochen. Ueber die verschiedenen Meinungen, die über Knochenregeneration auftraten, schreibt Professor Dr. H e i n e :

"Im ganzen kann man vier Hauptmeinungen bezeichnen, die über Callusbildung aufgestellt wurden, wovon jede eine bedeutende Anzahl Anhänger und Verteidiger hat; die Mehrzahl derselben bezieht sich auf die Haut mit bedeckten Knochenbrüchen und nicht auf offene Knochenwunden mit Substanzverlust:

1) Einige - Duhamel, Dupuytren, Boyer, Ribes, Schwenke, Bordenave, Köhler und andere - schreiben dem Periosteum den wesentlichen Anteil an der Callusbildung zu.

2) Andere behaupten, der Callus werde von den verletzten und entzündeten Knochen erzeugt - Detlev, Haller, van Heckeren, Richerand, Troja, Scarpa, Soemmering, Aitken und andere.

3) Als unmittelbares Produkt des Blutes wird der Callus dargestellt von Hunter, Macdonald, Mekkel, Howshi, Horslip und andere.

4) Cruveilhier, Charmeil, Breschet, Villermee, Meding, Weber und andere, verbinden die beiden ersteren Meinungen und behaupten, die Callusbildung gehe von den Weichgebilden und den Knochen aus."

Es dauerte trotz der exakten Versuche noch geraume Zeit bis die Lehre H e i n e s, dass dem Periosteum (von ihm stammen der periostale und intermediäre Callus!) die Hauptaufgabe bei der Knochenregeneration zufalle, allgemein in der medizinischen Welt anerkannt wurde.

Die moderne Anschauung über Knochenregeneration ist, wie K o r s c h e l t in seinem Werke "Regeneration und Transplantation" mitteilt, folgende:

Die knochenbildungsfähigen Schichten sind das Periosteum und das Endost. Aus beiden Quellen stammt ein Bildungsgewebe, das als eine Art Keimbindegewebe die Lücken zwischen Knochendefekten ausfüllt. Geschädigte Gewebeteile zwischen den Fragmenten (darunter auch Sequester) werden eingeschmolzen und abgestossen. Das die Bruchenden oder Knochendefekte verbindende Bildungsgewebe wird Callus genannt. Der bindegewebige Callus bildet dann Osteoblasten, die Knochenbälkchen bilden und

als die Knochensubstanz bildenden Organe anzusprechen sind. Es ist also bei der Knochenplastik darauf zu sehen, dass Periost und Endost möglichst geschont und erhalten werden. Es war und ist das richtige Erkennen der Knochenneubildung eines der wichtigsten Momente für den Chirurgen in der Wiederherstellungschirurgie. Es darf daher auch uns nicht wundern, dass die Literatur, die über Knochenregeneration berichtet, auch in der neuesten Zeit einen riesigen Umfang angenommen hat. Es seien nur die Arbeiten von B i e r, M a r t i n, R o h d e, Z o n d e k und L e x e r erwähnt.

In der Zahnheilkunde interessiert vor allem die Regenerationsfähigkeit des Kieferknochens. Schon Bernh. H e i n e hat an Hundekiefern Versuche angestellt, die, wie die Präparate zeigen, gute Resultate brachten. (Die Präparate sind in der Karl-Bernhard-H e i n e-Sammlung des anatomischen Instituts der Universität W ü r z b u r g aufbewahrt). In der vorliegenden Arbeit soll nun von Kieferknochenregeneration nach Wurzelspitzenresektion berichtet werden, wie sie uns das Röntgenbild in kürzeren und längeren Zeitabschnitten zeigt.

Krankheiten, die die Vornahme einer Resektion an Zahnwurzeln veranlassen, sind: rarefizierende, osteomyelitische Vorgänge in der Gegend der Wurzelspitzen, zystische Geschwülste. Ferner müssen bei Kieferfrakturen Wurzelspitzenresektionen vorgenommen werden, wenn die Wurzeln im Bruchspalt liegen und Bruch der Zahnwurzel selbst vorliegt.

Für die Indikationsstellung einer Wurzelspitzenresektion spielt die Uebersicht des Operationsfeldes und die einwandfreie Behandlungsmöglichkeit der Wurzelkanäle der betreffenden Zähne eine grosse Rolle.

Kontraindiziert ist die Wurzelspitzenresektion,

1) wenn der zu resizierende Zahn nicht gut zu erreichen ist, sodass die unmittelbar vor der Operation vorzunehmende Wurzelfüllung nicht zufriedenstellend ausgeführt werden kann,

2) wenn man mehr als 1/3 der Wurzel entfernen muss. Der Verlauf der Operation wie er auf der Grundlage der Lehren Wustrows an unserer Klinik gepflegt wird, ist kurz folgender:

Der Wurzelkanal wird nach Entfernung der Pulpa unter Zuhilfenahme von Aqua regia gereinigt und mit Thymolwasser, das stark keimtötend ist, ausgewaschen. Nun wird der Wurzelkanal mit einem Jodoform-Thymolwasserbrei gefüllt, das Lösungswasser wird mit steriler Watte abgesaugt, der Kanal soweit er nicht Thymol-Jodoform-Brei enthält, mit Chloroform beschickt und ein Guttaperchastift, der vorher in Thymolwasser-Jodoformbrei ausgiebig gewälzt worden ist, nachgeschoben. Das Chloroform im Wurzelkanal hat die Eigenschaft die Guttapercha teilweise aufzulösen, sodass der eingeschobene Stift den Kanal hermetisch abdichtet. Nachdem durch Lokal- oder Leitungsanaesthesie das Operationsfeld gegen Schmerzen unempfindlich gemacht ist, wird ein Winkelschnitt (nach W u s t r o w), der einen Winkel von fast 90 Grad bildet, angelegt. Dieser Schnitt durchtrennt Schleimhaut und Periost. Dieselben werden zurückgeklappt und mit Hilfe von Bohrern und Fräsen wird der Krankheitsherd an der Wurzelspitze freigelegt. Die erkrankte Wurzelspitze wird mit Bohrern abgetragen und der Krankheitsherd mit dem scharfen Löffel nach P a r t s c h ausgekratzt. Die Wunde wird mit Jodoform ausgestreut und, nachdem Periost und Schleimhaut zurückgeklappt sind, vernäht. Die entstandene Caverne füllt sich mit Blutkoagulum, das durch Bindegewebsstränge vom

Periost und Endost her organisiert wird. Dieses Bindegewebe ist der Callus, der Osteoblasten bildet, die die Knochenregeneration veranlassen. Die Osteoblastenbildung wird durch mechanische Insulte (besonders beim Kauen) hervorgerufen. (Nach A s c h o f f).

Röntgenaufnahmen vor der Operation sicherten die Diagnose, Kontrollaufnahmen nachher, liessen die allmähliche Ausheilung der Wunde und die Regeneration des Knochens erkennen.

Es soll nun im Folgenden über Fälle berichtet werden, die an der hiesigen Klinik operiert wurden, und bei denen eine röntgenologische Nachuntersuchung möglich war.

Fall 1. (Patientin M.S. 52 Jahre)

Die Patientin kommt mit periodonitischen Schmerzen in die Klinik. Das Röntgenbild zeigt einen erbsengrossen Herd 47 (Bild 1). Es wird die Diagnose Periodontitis chronica apicalis granulomatosa mit akutem Nachschub gestellt. Die Operation wurde am 23.8.29 vorgenommen und Bild 2 zeigt den Fall nach Ausräumung des Herdes. Bei der Nachuntersuchung am 4.3.31 gab die Patientin an, dass keinerlei Beschwerden vorhanden seien. Der Zahn ist fest und funktionstüchtig. Die Schleimhautnarbe ist glatt. Bild 3 (aufgenommen am 4.3.31) zeigt, dass die Spongiosa sich völlig regeneriert hat.

Fall 2. (Patient H.J. 50 Jahre)

Am 3.1o.29 wird, da Period.ap.chron.gran. vorhanden ist, am /2 die Resektion durchgeführt. Bild 1 zeigt den Fall vor der Operation. Bild 2 zeigt den Fall bei der Nachuntersuchung am 4.3.31. Das Knochengewebe hat sich regeneriert, nur ist

die Spongiosa nicht so dicht wie im übrigen Kiefer. Der Patient hat keinerlei Beschwerden, der Zahn ist fest und funktionstüchtig. Schwellungen und Schmerzen sind nach Abheilen der Schleimhautwunde keine mehr aufgetreten.

Fall 3. (Patientin F.M. 41 Jahre)

Am 25.10.29 wurde die Patientin wegen einer Period.ap.chron.gran. am /4 reseziert. Bild 1 zeigt den Fall vorher. Bild 2 zeigt den Fall bei der Nachuntersuchung am 4.3.31. Die Spongiosa hat sich regeneriert, wenn auch nicht so dicht wie im übrigen Kiefer. Beschwerden sind keine vorhanden, der Zahn ist funktionstüchtig.

Fall 4. (Patientin Pf.M. 50 Jahre)

Die Patientin wurde, nachdem am /2 eine Period. ap.chron.gran. sowohl klinisch wie röntgenologisch (Bild 1) festgestellt worden war, am 16.1.29 operiert. Bild 2 zeigt den Fall nach der Operation. Die Nachuntersuchung am 4.3.31 ergab, dass der Zahn fest und funktionstüchtig ist. Schmerzen und Schwellungen traten nicht auf. Bild 3 zeigt,dass Spongiosabälkchen kräftig entwickelt wurden, wenn auch nicht mit der normalen Dichte.

Fall 5. (Patientin W.L. 21 Jahre)

Nachdem am 2/ ein erbsengrosser Herd festgestellt wurde, wurde die Patientin am 17.5.29 operiert. Die Nachkontrolle am 4.3.31 ergab,dass der Zahn fest und funktionstüchtig ist. Schmerzen waren keine vorhanden. Das Röntgenbild zeigt,dass die Knochenregeneration gut vorangegangen ist,wenn auch die Spongiosa nicht so dicht ist wie im übrigen Kiefer.

Fall 6. (Patientin W. Th. 23 Jahre)

Nach Feststellung einer Period.ap.chron.gran. am $\frac{3}{}$ wurde die Operation am 20.11.29 vorgenommen. Bild 1 zeigt den Herd, Bild 2 zeigt den Fall 3 Monate nach der Operation. Die Spongiosabälkchen sind schon angelegt. Bild 3 am Tage der Nachuntersuchung, am 4.3.31 aufgenommen, zeigt normale, periapikale Röntgenstruktur. Die Patientin gibt an, dass sie keinerlei Beschwerden hat. Der Zahn ist fest und funktionstüchtig.

Fall 7. (Patient S.A. 24 Jahre)

Da $\overline{6/}$ tief zerstört war, wurde er nach vorausgegangener Wurzelbehandlung überkront. Infolge einer Period.ap.chron.gran. musste am 2.7.29 eine Resektion apicis vorgenommen werden. Bei der Nachuntersuchung am 5.3.31 gab der Patient an, dass er beschwerdefrei sei. Der Zahn ist fest und funktionstüchtig. Bild 3 zeigt, dass die Regeneration des Knochens gut vonstatten ging.

Fall 8. (H.W. 27 Jahre)

Nachdem röntgenologisch eine Period.ap.chron. gran. am $\frac{6}{}$ festgestellt war, wurde am 30.7.30 der Patient operiert. Bild 1 zeigt den Fall vor der Operation mit einem linsengrossen Herd. Bild 2 wurde 2 - 3 Wochen nach der Operation aufgenommen und zeigt Callusbildung. Bild 3, bei der Nachkontrolle am 5.3.31 aufgenommen, zeigt völlige Ausheilung und Regeneration. Der Patient ist beschwerdefrei, der Zahn fest und funktionstüchtig.

Fall 9. (Patient B.E. 19 Jahre)

Patient kam mit Schmerzen in die Klinik. Die klinische wie röntgenologische Untersuchung ergab

einen Herd von der Grösse einer kleinen Erbse am 17. Deshalb wurde am 24.8.29 die Resektion vorgenommen. Bei der Nachuntersuchung am 12.3.31 zeigt das Röntgenbild wieder normale periapikale Röntgenstruktur. Auch gibt der Patient an, dass er keinerlei Beschwerden habe. Der Zahn ist fest und funktionstüchtig.

Fall 10. (Patientin K.M. 41 Jahre)

Bei der Patientin wurde am tiefzerstörten /4 ein Granulom von Erbsengrösse röntgenologisch festgestellt. Nach der Wurzelbehandlung wurde sie am 20.9.29 operiert und ihr der Vorschlag gemacht, sie solle sich, da sie momentan finanziell schlecht daran war, sobald es ihr möglich sei, den Zahn überkronen lassen. Bei der Nachkontrolle am 12.3.31 zeigte sich, dass die Zahnkrone total zerstört war, weil die vorgeschlagene Ueberkronung unterblieb. Das Röntgenbild aber zeigt, dass der Knochendefekt vollständig wieder ausgefüllt ist; da eine Ueberkronung jetzt nicht mehr möglich ist, wird die Wurzel entfernt.

Fall 11. (Patientin K.K. 47 Jahre)

Wegen granulomat. Wurzelhautentzündung wurde die Patientin am 6.5.29 am /1,2 operiert. Bild 1 zeigt die Herde, Bild 2 den Fall nach der Wurzelfüllung, Bild 3 zeigt, dass 3 Wochen nach der Operation die Callusbildung sich schon mächtig entwickelt hat. Bild 4 lässt die Spongiosabildung nach einigen Monaten erkennen. Bild 5 lässt die völlige Regeneration deutlich ersehen. Bei der Nachuntersuchung am 4.3.31 gab die Patientin an, dass sie keinerlei Beschwerden habe, ebenso seien die Zähne kaufähig.

Fall 12. (Patient M.Fr. 21 Jahre)

Patient wurde Anfangs September wegen period. Herde an /6,7 reseziert. Bei der Nachuntersuchung gab er an, dass er keinerlei Beschwerden mehr habe. Die Zähne sind fest und funktionstüchtig. Das Kontrollbild zeigt, dass die Regeneration sehr gut verlaufen ist. Die Nachuntersuchung fand am 5.3.31 statt.

Fall 13. (Patientin M.B. 42 Jahre)

Die Patientin wurde am 21.8.29 an 6,5/ operiert. Bild 1 zeigt die granulomatösen Herde an beiden Zähnen. Bild 2 zeigt den Fall nach der Wurzelfüllung. Das 3. Bild wurde 6 Wochen nach der Operation aufgenommen und liess den Anfang der Spongiosaneubildung erkennen. Bild 4 liess bei der Nachkontrolle am 5.3.31 eine gute Regeneration des Knochens erkennen. Die Patientin ist beschwerdefrei, die Zähne sind fest und kaufähig.

Fall 14. (Patient W.R. 22 Jahre)

Wie Bild 1 zeigt, fanden sich an /2,1 kirschkerngrosse Herde. Bild 2 wurde nach der Wurzelfüllung gemacht. Bild 3 zeigt deutlich umrissen die Cavernen nach der Operation, die am 27.11.29 vorgenommen wurde. Bei der Nachuntersuchung am 7.3.31 liess das Röntgenbild (Bild 4) eine gute Regeneration des Knochens erkennen. Der Patient gab an, keine Beschwerden und Schmerzen zu haben. Die Zähne sind fest und funktionstüchtig.

Fall 15. (Patientin H.B. 35 Jahre)

Die Patientin kam Anfangs Oktober 1929 in die Klinik und klagte über typische Wurzelhautschmerzen. Die klinische und röntgenologische Unter-

suchung ergab, dass an 1/1 sich grosse granulomtöse Herde befanden. Bild 1 zeigt den Fall vor der Operation, die am 14.10.29 vorgenommen wurde. Bild 2, bei der Nachuntersuchung am 7.3.31 aufgenommen, zeigt, dass der Knochendefekt fast vollkommen ausgeheilt wurde. Patientin ist beschwerdefrei, die Zähne sind fest und funktionstüchtig. Die Schleimhautnarbe ist glatt.

Fall 16 und 17. (Patientin M.M. 23 Jahre)

Am 5.3.29 wurde die Patientin, da sie, wie Bild 1 zeigt, am $\overline{7}7$ einen granulomatösen Herd hatte, operiert. Bild 2 zeigt die Caverne nach der Operation. Bild 3 wurde 3 Monate danach aufgenommen und zeigt, dass die Knochenregeneration schon sehr gute Fortschritte gemacht hat. Bild 4 wurde am 7.3.31 bei der Nachkontrolle aufgenommen und zeigt eine normale periapikale Röntgenstruktur. Der Zahn wurde überkront und als Brückenpfeiler verwendet. Die Patientin gab an, keine Beschwerden zu haben und ist mit dem Resultat sehr zufrieden. Der Kaudruck betrug nach H a b e r gemessen $\frac{7}{7}$|40 kg.

Bei derselben Patientin wurde ein halbes Jahr später noch der /4 wegen einer Period. ap.chron. gran. reseziert. Bild 1 zeigt den Fall vor der Operation, Bild 2, ebenfalls bei der Nachuntersuchung am 7.3.31 angefertigt, zeigt völlige Wiederherstellung normaler periapikaler Verhältnisse. Auch dieser Zahn ist fest und funktionstüchtig. Die Patientin ist beschwerdefrei, der Kaudruck betrug nach H a b e r gemessen 20 kg.

Fall 18. (Patient E.A. 55 Jahre)

Der Patient wurde am 29.8.29 wegen granulomatöser Herde an /3,2 operiert. Bild 1 zeigt den

Fall vor der Operation. Bild 2 wurde nach der Operation angefertigt und zeigt die Cavernen. Bei der Anfertigung von Bild 3 waren einige Wochen verstrichen und man sieht die Callusbildung deutlich, besonders bei /3. Bei der Nachkontrolle am 4.3.31 zeigt Bild 4 gute Spongiosabildung und normale Röntgenstruktur. Der Patient ist beschwerdefrei, nur am /2 hat er etwas das Gefühl der Unsicherheit beim Kauen. Der Kaudruck betrug nach H a b e r

bei $\left|\frac{2}{2,3}\right.$ - 17 kg, bei $\left|\frac{3}{5,4}\right.$ - 22 kg.

Fall 19. (Patient D.M. 17 Jahre)

Patient wurde am 17.1.30 wegen einer Period. chron.gran. an /4,5 operiert. Der /5 war tief zerstört und sollte überkront werden. Deshalb verfiel er nach einem halben Jahr der Zange. Bei der Nachkontrolle am 7.3.31 gab der Patient an, dass er keine Beschwerden habe und dass er mit /4 kräftig kauen könne. Die Kontrollaufnahme zeigt, dass die Knochenregeneration beendet ist und dass normale periapikale Verhältnisse vorhanden sind. Der Kaudruck betrug $\left|\frac{3,4}{4}\right.$ - 24 kg.

Fall 20. (Patientin Schw.E. 19 Jahre)

Die Patientin wurde Anfangs September 1929 an /4,5 operiert. Wie Bild 1 deutlich zeigt, befanden sich an diesen Zähnen erbsengrosse Herde. Bei der Nachuntersuchung am 7.3.31 ergab das Röntgenbild 2 eine völlige Wiederherstellung normaler periapikaler Struktur. Auch gab die Patientin an, dass sie beschwerdefrei sei und die /4,5 zum kräftigen Kauen benutzt werden können. Der Kaudruck betrug

$\left|\frac{3,4}{3}\right.$ - 23 kg, $\left|\frac{4,5}{5}\right.$ 28 kg.

Fall 21. (Patient D.K. 42 Jahre)

Am 19.9.29 wurde der Patient wegen einer chronisch granulierenden Wurzelhautentzündung an $\overline{2,1/}$ operiert. Bild 1 zeigt uns den Fall 2 Tage nach der Operation und lässt auf die Grösse der entfernten Granulome schliessen. Bei der Nachuntersuchung am 9.3.31 gab der Patient an, keine besonderen postoperativen Schmerzen gehabt zu haben. Die Schwellung sei nach 5-6 Tagen abgeklungen. Er habe keine Beschwerden und seine Zähne seien, nachdem sie überkront seien, voll und ganz funktionstüchtig. Die Messung des Kaudrucks mit dem H a b e r - 'schen Apparat ergab $\frac{1}{\overline{2,1}}$ 20 kg. Das Kontrollbild vom 9.3.31 zeigt völlige Ausheilung und normale Röntgenstruktur.

Fall 22. (Patientin K.A. 51 Jahre)

Patientin wurde im Oktober 1929 wegen einer chronischen Periodontitis an $/\overline{2,3}$ operiert. Bild 1 zeigt die linsengrossen Herde, ebenso Bild 2, hier $/\overline{2}$ noch überkront. Die postoperativen Schmerzen haben 2-3 Tage angehalten, Schwellungen traten nach diesen Tagen nicht mehr auf. Ebenso ist die Patientin jetzt beschwerdefrei. Die Zähne sind funktionstüchtig. Die Kaudruckmessung ergab: $\frac{1,2}{\overline{2}}$ 19 kg und $\frac{2,3}{\overline{3}}$ 21 kg. Das Kontrollbild 3 wurde am 9.3.31 angefertigt und zeigt eine völlige Ausheilung bei $/\overline{3}$. Bei $/\overline{2}$ ist die Spongiosa noch nicht so dicht wie im übrigen Kiefer; die Rezidivgefahr ist vorbei und man kann von einer völligen Heilung sprechen.

Fall 23. (Patientin R.B. 45 Jahre)

Die am 7.1.30 wegen eines Granuloms am 2/ operierte Patientin gibt bei der Nachuntersuchung am 9.8.31 an, keine Beschwerden mehr zu haben. Der Zahn ist fest und funktionstüchtig, die Kaudruckmessung nach H a b e r ergab $\frac{2}{2,3}$ 20 kg. Das Kontrollbild zeigt Spongiosabildung, nur ist diese nicht so dicht wie im übrigen Kiefer.

Fall 24. (Patientin E.Th. 41 Jahre)

Die Patientin wurde am 12.6.29 am /2 wegen einer chronischen Wurzelhautreizung operiert. Da der Zahn stark zerstört, die Patientin aber momentan finanziell nicht in der Lage war, sich einen Stiftzahn machen zu lassen, wurde die Wurzel verschlossen, und ihr geraten, sich sobald wie möglich einen Stiftzahn machen zu lassen. Bei der Nachuntersuchung am 2.3.31 zeigte das Röntgenbild, dass die Knochenregeneration eine vollständige ist. Die Patientin ist beschwerdefrei.

Fall 25. (Patientin Schw. M.S. 26 Jahre)

Im Oktober 1930 wurde die Patientin an 3,2/ wegen granulomatöser Herde operiert. Bild 1 und 2 zeigen die Herde, die eine Grösse von Linsenform haben; nach der Operation trat eine kleine Schwellung auf, die bald zurückging. Die postoperativen Schmerzen dauerten ungefähr 8 Tage. Jetzt ist die Patientin beschwerdefrei. Das Röntgenbild 3 ergab bei der Nachuntersuchung am 3.3.31, dass die Spongiosabildung gut vorangegangen ist, sodass man in kurzer Zeit mit einer völligen Regeneration des Kieferknochens rechnen darf und muss. Die Kaudruckmessung ergab $\frac{2}{2,3}$ 18 kg, $\frac{3}{4,3}$ 19 kg.

Die Patientin gibt an, dass der Zahn kautüchtig sei.

Fall 26. (Patient B.G. 23 Jahre)

Patient kam wegen einer Osteomyelitis mit starker Schwellung in der rechten Gesichtshälfte am 5.5.30 in die hiesige Klinik. Am gleichen Tage wurde incidiert und nach der Wurzelbehandlung der Herd ausgeräumt und die Resektion von /3,4,5 angeschlossen. Bei Bild 2 (3 Wochen nach der Operation aufgenommen) zeigt sich intensive Callusbildung, die bei Bild 3 (6 Wochen nach der Operation) noch weitere Fortschritte gemacht hat. Bild 4 bei der Nachuntersuchung am 2.3.31 aufgenommen, lässt spärliche Spongiosabildung erkennen. Der Patient gab an, dass die postoperativen Beschwerden gänzlich verschwunden seien, auch können er auf den Zähnen ziemlich gut kauen.

Fall 27. (Patient K.E. 45 Jahre)

Der Patient kam mit den typischen Schmerzen einer chronischen Wurzelhautentzündung mit akutem Nachschub an $\overline{2,1}$/ in die Klinik um sich die Zähne entfernen zu lassen. Man riet zur Wurzelspitzenresektion, welche dann auch am 8.10.29 vorgenommen wurde. Bei der Nachuntersuchung am 2.3.31 gab der Patient an, dass die postoperative kleine Schwellung und die Nachschmerzen nach 3 Tagen verschwunden waren. Auch jetzt sei er beschwerdefrei und die Zähne seien kaufähig. Die Kaudruckmessung ergab $-\frac{1}{1}-|$ 20 kg, $--\frac{2,1}{2}--|$ 20 kg. Das Kontrollbild zeigt, dass die Knochenbildung gut vorangeschritten ist.

Fall 28. (Patient Br. F. 45 Jahre)

Der Patient kam in die Klinik um sich eine 14 gliedrige Brücke im Oberkiefer machen zu lassen. Bei der röntgenologischen Untersuchung der Zahnreihe zeigt das Röntgenbild 1 an 3,2,1/osteomyelitische Herde. Nachdem die Brücke angefertigt war, wurden die betreffenden Zähne wurzelbehandelt und die Operation vorgenommen. Bild 2 zeigt die Zähne nach der Wurzelbehandlung. Bild 3 zeigt die Zähne nach Einsetzung der Brücke und 5 Wochen nach der Operation. Bei der Nachkontrolle gab der Patient an, dass die postoperativen Beschwerden sehr bald nachgelassen hätten und dass nach 14 Tagen die Zähne kautüchtig gewesen seien. Eine Kaudruckmessung wurde deshalb nicht vorgenommen, weil bei Belastung der Zähne auch andere Brückenteile mitbelastet würden und somit kein einwandfreies Resultat erreicht würde.

Fall 29. (Patientin K.M. 24 Jahre)

Die Patientin wurde wegen chronischer Wurzelhautentzündung an /1,2 am 8.10.29 operiert. Bei der Nachuntersuchung am 5.3.31 gab die Patientin an, dass die postoperativen Beschwerden nach 8 Tagen vollständig verschwunden waren und dass sie nach ungefähr 14 Tagen die Zähne wieder zum Kauen benützen konnte. Bis jetzt sei sie beschwerdefrei, die Zähne seien voll und ganz funktionstüchtig. Die Kaudruckmessungen ergaben: $\vdash\frac{1}{1}$ 20 kg, $\vdash\frac{1,2}{2}$ 20 kg. Das Kontrollbild zeigt gut vorgeschrittene Spongiosabildung, sodass man mit einer Dauerheilung rechnen muss.

Fall 30. (Patientin H.M. 27 Jahre)

Die Patientin kam mit Schmerzen an 1/1 in die Klinik zur Behandlung. Das Röntgenbild zeigte einen osteomyelitischen Herd am 1/, von der Grösse einer Erbse (Bild 1). Die Operation wurde im Oktober 29 vorgenommen. Die postoperativen Beschwerden waren nach 6-7 Tagen weg, nach ungefähr 10-11 Tagen konnte die Patientin den Zahn schon zum Kauen gebrauchen. Bei der Nachuntersuchung am 5.3.31 gab die Patientin an, dass sie beschwerdefrei sei und dass der Zahn funktionstüchtig sei. Das Kontrollbild (Bild 2) zeigt eine völlige Regeneration des Kieferknochens. Die Kaudruckmessungen ergaben:

$-\frac{1}{2,1}-$ 21 kg, $-\frac{1}{1,2}-$ 23 kg.

Fall 31. (Patientin Z.L. 19 Jahre)

Die Patientin wurde im November 1930 am 2/ wegen eines Granuloms operiert. Bei der Nachuntersuchung am 5.3.31 gab die Patientin an, dass die postoperativen Beschwerden nach einigen Tagen abgeklungen seien und dass nach 8-10 Tagen der Zahn schon funktionstüchtig gewesen sei. Beschwerden habe sie bis jetzt keine. Die Kaudruckmessung ergab $-\frac{2}{3,2}-$ 18 kg. Das Kontrollbild lässt Spongiosabildung deutlich erkennen.

Fall 32. (Patient E.M. 54 Jahre)

Der Patient kam in die Klinik mit Schwellung im oberen, vorderen Quadranten der linken Wange. Das Röntgenbild (Bild 1) zeigte am 1/ einen osteomyelitischen Herd, der cystisch entartet war, desgleichen hatten 3,2/ kleine Herde. Nachdem die Wurzelbehandlungen durchgeführt waren, wurde die Zyste ausgeschält und 3,2,1/ reseziert. Bild 1 und

2 zeigen die Zyste vor der Operation. Bei der Nachuntersuchung am 9.3.31 gab der Patient an, dass nach 10-14 Tagen keine postoperativen Beschwerden vorhanden waren. Nach drei - dreieinhalb Wochen wurden die Zähne wieder zum Kauen verwendet. Jetzt ist der Patient beschwerdefrei, es treten keine Schwellungen mehr auf und die Zähne sind funktionstüchtig. Die Kontrollaufnahme zeigt, dass die Zystenhöhle bedeutend verkleinert ist und dass die Knochenbildung bei den übrigen resezierten Zähnen vollständig zum Abschluss gekommen ist. Die Kaudruckmessung ergab: $\frac{1}{2,1}$ 16 kg, $\frac{2}{3,2}$ 14 kg $\frac{3}{4,3}$ 10 kg.

Fall 33. (Patientin S.B. 48 Jahre)

Die Patientin wurde im Mai 1930 wegen osteomyelitischer Herde an /3,4 operiert. Ein Techniker setzte vorher eine 10 gliedrige Brücke ein, an der /3,4 Brückenpfeiler waren. Da die Brückenkronen nicht eng anlagen, die Zwischenglieder zu scharf auf dem Alveolarkamm aufsassen, so trat schon nach kurzer Zeit eine proliferierende Gingivitis mit starker Taschenbildung auf. Als die Patientin am 9.3.31 zur Nachkontrolle kam, quoll aus den Zahntaschen übelriechender Eiter. Wir nahmen nun die Brücke herunter und liessen der Patientin eine Jodoformmilchsäurekur angedeihen. Schon nach 10 Tagen hatte das Zahnfleisch normales Aussehen und die Beschwerden waren weg. Die Zähne selbst waren funktionstüchtig. /3,4 wurden nun überkront und die fehlenden Zähne durch eine Kautschukprothese ersetzt. Im August 1931 bestellte ich die Patientin nochmals zur Nachkontrolle, wobei sie angab, dass sie keine Beschwerden mehr habe, auch seien die Zähne funktionstüchtig. Das

Kontrollbild, am 9.3.31 aufgenommen, zeigt, dass die Knochenregeneration sehr gut vorangeschritten ist, nur bei /3 ist die Spongiosa nicht ganz so sicht wie im übrigen Kiefer. Die Kaudruckmessungen im August 1931 ergaben: $\vdash\frac{3}{4,3}$- 16 kg, $\vdash\frac{4}{4,5}$- 18 kg.

Fall 34. (Patient Oe.E. 37 Jahre)

Der Patient wurde, nachdem eine Richmondkrone am /2 aufgesetzt war, an diesem Zahn am 10.4.29 reseziert. Bild 1 zeigt den Herd. Bei der Nachuntersuchung am 9.3.31 gab der Patient an, keinerlei Beschwerden mehr zu haben. Ebenso seien fast keine postoperativen Schmerzen aufgetreten. Der Zahn ist kautüchtig, die Kaudruckmessungen ergaben 16 kg. Bild 2 wurde bei der Nachkontrolle aufgenommen (9.3.31) und zeigte die Fortschritte der Knochenregeneration.

Fall 35. (Patient H.W. 19 Jahre)

Der Patient wurde am 21.1.30 am /4 operiert. Bild 1 zeigt den osteomyelitischen erbsengrossen Herd, Bild 2 zeigt die Caverna nach der Operation. Bei der Nachuntersuchung am 9.3.31 gab der Patient an, fast keine postoperativen Beschwerden gehabt zu haben. Nach 10 Tagen hätte er schon auf dem Zahn kauen können. Bild 3, bei der Nachkontrolle aufgenommen, zeigt eine gute Regeneration des Knochens. Die Kaudruckmessung ergab am $\vdash\frac{4}{4,5}$- 45 kg
Die Zahnfleischnarbe ist kaum noch sichtbar.

Fall 36. (Patientin M.M. 24 Jahre)

Die Patientin wurde wegen einer chronischen Wurzelhautentzündung an 4,3,2/ am 18.10.30 operiert. Bild 1 zeigt die Herde, Bild 2 zeigt die Zähne

nach der Wurzelbehandlung. Bild 3 wurde 8 Wochen nach der Operation gemacht und zeigt deutlich Callus- und Spongiosabildung. Bild 4, am Tage der Nachkontrolle (5.5.31) gemacht, zeigt bei 4,3/ normale periapikale Röntgenstruktur, bei 2/ ist die Spongiosabildung noch nicht so dicht. Die postoperativen Schmerzen dauerten sehr lange an, die Zähne konnten erst nach 3 Wochen einigermassen zum Kauen benutzt werden. Auch gibt die Patientin an, dass nach Erkältung sie immer noch etwas Schmerzen an 2/ habe. Die Kaudruckmessung ergab:

$-\frac{4}{5,4}-$ 30 kg, $-\frac{3}{4,3}-$ 20 kg, $-\frac{2}{3,2}-$ 10 kg.

Fall 37. (Patient T.J. 48 Jahre)

Der Patient wurde wegen einer Period. chron. ap. gran. am /4 am 29.10.29 operiert. Bild 1 zeigt den erbsengrossen Herd. Bild 2 wurde nach der Operation aufgenommen und zeigt die Cavernen. Bild 3 wurde bei der Nachuntersuchung am 9.3.31 angefertigt und lässt gute Spongiosabildung erkennen. Bei der Nachkontrolle gab der Patient an, dass er keine postoperativen Beschwerden gehabt habe, nur der Zahn sei nicht mehr so fest wie die anderen Zähne; er könne aber ohne Schmerzen zu haben auf dem Zahn kauen. Dass der Zahn nicht mehr so fest wuchs mag seinen Grund darin haben, dass die Zahnreihen des Patienten sehr lückenhaft sind, und dass eine Ueberlastung des Zahnes beim Kauen vorliegt.

Die Kaudruckmessungen ergaben: $-\frac{4}{4,5}-$ 16 kg.

Fall 38. (Patientin Schw. S. 26 Jahre)

Die Patientin wurde am 5.3.31 an 2/ wegen einer chronischen Wurzelhautentzündung operiert. Bild 1 lässt die Verdickung der Wurzelhaut am Apex

erkennen. Bild 2 zeigt die Caverne und wurde am 12. Tage nach der Operation aufgenommen. Die Patientin gibt an, starke, 5-6 Tage anhaltende postoperative Schmerzen gehabt zu haben, ebenso seien Schwellungen aufgetreten, die am 5. Tage zurückgingen. Vor der Operation ergab die Kaudruckmessung 4 kg, 3 Wochen nach der Operation wurde ein Kaudruck von 12 kg gemessen. Es sind keine Beschwerden mehr vorhanden. Bild 2 (am 26.3.31 aufgenommen) zeigt deutlich Callusbildung und den Anfang der Spongiosabildung.

Fall 39. (Patientin E.O. 22 Jahre)

Die Patientin wurde im März 1930 an 2/ wegen granulomatöser Wurzelhautentzündung operiert. Bild 1 zeigt die Caverne nach der Operation. Bild 2, bei der Nachuntersuchung am 9.3.31 aufgenommen, zeigt ein Kleinerwerden der Caverne und fortschreitende Spongiosabildung, sodass man mit einer vollständigen Regeneration rechnen darf. Bei der Nachkontrolle gab die Patientin an, nur kurze postoperative Schmerzen gehabt zu haben, auch sei die Schwellung am 3. Tage vollständig zurückgegangen. Die Patientin ist jetzt beschwerdefrei und die Zähne sind funktionstüchtig. Die Kaudruckmessung ergab: $-\frac{2}{3,2}-$ 20 kg,

Fall 40. (Patientin H.L. 30 Jahre)

Die Patientin wurde im Oktober 1929 an /2 wegen einer Period. ap. chron. gran. operiert. Bild 1 zeigt den Herd, der Erbsengrösse hatte. Bei der Nachuntersuchung am 9.3.31 gab die Patientin an, dass sie keine Beschwerden mehr habe, auch seien die Beschwerden nach 5 Tagen abgeklungen. Das Röntgenbild 2 (am 9.3.31 aufgenommen) zeigt

eine völlige Wiederherstellung der periapikalen Wurzelregion. Die Kaudruckmessung ergab: $\left|-\frac{2}{2,3}-\right.$ 20 kg

Die Patientin gibt an, dass der Zahn kautüchtig sei.

Fall 41. (Patientin B.M. 17 Jahre)

Die Patientin kam Anfangs November 1929 mit typischen Wurzelhautschmerzen in die Klinik. Das Röntgenbild 1 zeigt einen erbsengrossen Herd an 4/. Die Operation wurde nach einigen Tagen, nachdem die Wurzelbehandlung durchgeführt und eine Goldkrone aufgesetzt war, vorgenommen. Bei der Nachuntersuchung am 9.4.31 gab die Patientin an, dass die postoperativen Erscheinungen sehr rasch verschwunden seien und dass sie nach 8 Tagen schon auf dem Zahn gekaut habe. Das Röntgenbild 2 (bei der Nachkontrolle) ergibt eine sehr gute Regeneration des Kieferknochens. Die Kaudruckmessungen betrugen:

$\left|-\frac{4}{5,4}-\right|$ 28 kg.

Fall 42. (Patientin Schw. Eu. 18 Jahre)

Die Patientin wurde am 9.4.30 wegen einer Period. chron. ap. gran. an 3,2/ operiert. Bild 1 zeigt uns die Herde, die die Grösse einer kleinen Linse haben. Bei der Nachuntersuchung am 10.3.31 gab die Patientin an, dass die postoperativen Beschwerden sehr rasch nachgelassen hätten und dass die Zähne nach 3 Wochen zum Kauen verwendet werden konnten. In der Nachzeit traten keine Schwellungen und Beschwerden mehr auf. Die Zähne sind fest und funktionstüchtig. Die Kaudruckmessung ergab:

$\left|-\frac{3}{3,4}-\right|$ 24 kg, $\left|-\frac{2}{2,3}-\right|$ 20 kg.

Fall 43. (Patientin Str.R. 19 Jahre)

Die Patientin wurde wegen einer Wurzelhautentzündung an /7 operiert. Bild 1, vor der Operation aufgenommen, zeigt deutlich eine Verdickung der Wurzelhaut im Bereich des Apex und eine Einschmelzung des periapikalen Knochens. Bild 2 zeigt den Zahn nach der Wurzelfüllung. Bei der Nachkontrolle am 10.3.31 stellte sich heraus, dass die Amalgamfüllung, die der Zahn trug, ein viertel Jahr vorher herausgefallen war. Die Patientin klagte über Wurzelhautschmerzen, die sie seit 8 Tagen vor der Nachuntersuchung allmählich anwachsend verspürte. Bild 3 wurde bei der Nachkontrolle aufgenommen, zeigt eine intensive Knochenregeneration und eine Verdickung der Wurzelhaut. Diese Verdickung wurde durch die neu aufgetretene Wurzelhautentzündung hervorgerufen, die sich nach Herausfallen der Amalgamfüllung und der Oeffnung der Wurzelkanäle entwickelt hat. Es wurde, nachdem eine abermalige Wurzelfüllung durchgeführt und der Zahn abermals mit Amalgam gefüllt worden war, eine erneute Resektion vorgenommen. Nach diesen Massnahmen ist nun mit einer endgültigen Heilung (zumal bei der Jugend der Patientin) zu rechnen.

Fall 44. (Patient B.M. 36 Jahre)

Patient wurde am 24.9.29 wegen einer Period. chron. ap. gran. an 4/ operiert. Bei der Nachuntersuchung am 10.3.31 gab der Patient an, dass die postoperativen Beschwerden nach 8 Tagen verschwunden waren und dass der Zahn nach 14 Tagen zum Kauen verwendet werden konnte. Das Röntgenbild (bei der Nachkontrolle aufgenommen) zeigt eine gute Ausheilung der Knochenwunde, wenngleich auch die Spongiosa noch nicht so dicht ist, wie im übrigen Kiefer. Die Zahnfleischnarbe ist glatt

und kaum sichtbar. Die Kaudruckmessungen ergaben:

$$\frac{4}{5,4} \Big| 25 \text{ kg.}$$

Fall 45. (Patientin Fr.A. 43 Jahre)

Die Patientin wurde am 4.10.30 wegen einer Period. chron. ap. gran. am $\overline{57}$ operiert. Bild 1 zeigt den kirschkerngrossen Herd. Bild 2 zeigt die Caverne nach der Operation. Bei der Nachuntersuchung am 10.3.31 gab die Patientin an, dass sie keine Beschwerden habe. Auch sei der Zahn funktionstüchtig. Der Kaudruck nach H a b e r gemessen betrug 21 kg.

Fall 46. (Patientin B. E. 25 Jahre alt)

Die Patientin wurde im August 1930 wegen chronischer Wurzelhautbeschwerden an $\overline{/6}$ operiert. Die postoperativen Beschwerden waren nach 8 Tagen verschwunden. Bild 2 zeigt den Fall 9 Wochen nach der Operation. Man kann sehen, dass die Knochenregeneration sehr gute Fortschritte gemacht hat. Die Patientin gibt an, dass der Zahn fest und funktionstüchtig sei.

Fall 47. (Patient Fr.S. I. 27 Jahre)

Patient wurde im August 1930 wegen einer granulomatösen Wurzelhautentzündung an $\underline{/4}$ operiert. Bild 1 zeigt den Zahn nach der Wurzelfüllung und den linsengrossen Herd. Ein viertel Jahr nach der Operation erkrankte der Patient an einer rechtsseitigen Sinuitis maxillaris, die die Eröffnung der Kieferhöhle notwendig machte. Bild 2 (bei der Nachkontrolle 3 Wochen nach der Eröffnung der Kieferhöhle aufgenommen) zeigt neben der guten Regeneration der Resektionswunde auch die resorptiven Erscheinungen der Sinuitis. Der Kaudruck be-

trug $\left|-\frac{4}{4,5}-\right.$ 11 kg.

Fall 48. (Patient Fr.S.F. 26 Jahre)

Der Patient wurde im Dezember 1929 wegen eines Granuloms an 4/ operiert. Bild 1 zeigt den kirschkerngrossen Herd. Der Zahn wurde samt dem Nachbarzahn 5 überkront und als Brückenpfeiler verwandt. Bei der Nachuntersuchung am 15.3.31 gab der Patient an, dass die postoperativen Beschwerden sehr rasch abgeklungen seien und dass er nach 2½ Wochen den Zahn zum kräftigen Kauen in Anspruch nehmen konnte. Die Kaudruckmessungen ergaben:

$$-\frac{4}{5,4}-\left| \right. 22 \text{ kg.}$$

Fall 49. (Patient B.G. 54 Jahre)

Der Patient wurde im Oktober 1929 wegen einer chronischen Wurzelhautentzündung am 1/ operiert. Bild 1 zeigt den Herd, der die Grösse einer kleinen Kirsche hat. Bild 2 zeigt den Fall nach der Wurzelbehandlung. Da bei der Operation fast 2/3 der Wurzel entfernt werden musste, wurde der Zahn nicht mehr fest. Deshalb wurde der Zahn ½ Jahr später entfernt und durch ein Brückenglied ersetzt. Dieser Fall zeigt deutlich, dass es wenig Erfolg verspricht, wenn bei der Operation mehr als ein Drittel der Wurzel entfernt werden muss.

Fall 50. (Patientin M.M. 29 Jahre)

Die Patientin wurde im Oktober 1929 wegen einer Period. chron. ap. gran. am 4/ operiert. Bei der Nachuntersuchung am 15.3.31 gab die Patientin an, dass die postoperativen Beschwerden nach einigen Tagen abgeklungen seien, der Zahn sei nach 12 Tagen ohne erhebliche Beschwerden kaufähig ge-

wesen. Die Kaudruckmessung ergab $-\frac{4}{5,4}-$ 23 kg. Das Röntgenbild zeigt, dass die Knochenregeneration ihren völligen Abschluss gefunden hat. Die Zahnfleischnarbe ist glatt und kaum sichtbar.

Nach Betrachtung dieser Fälle sei es mir erlaubt noch auf die verschiedensten Operationsmethoden bei Wurzelspitzenresektion einzugehen. An der hiesigen Klinik wird die Wurzelfüllung vor der Operation vorgenommen, andere Autoren wollen sie während der Operation und zwar entweder vom Cavum pulpae oder von der Apex aus vornehmen. Von anderer Seite werden die verschiedensten Wurzelpasten mit oder ohne Einführung eines Wurzelstiftes vorgezogen. (Präparat von Walkhoff, Albrecht, Silberpräparat von Buck, Silberpräparat von Schwarz). Und selbst der Wurzelstift wird aus verschiedenen Stoffen angegeben, wie Metall (Silber, Viktoria-Metall), Elfenbein oder Paraffin. Wieder andere füllen den Kanal mit Zement.

Aber nicht nur die Wurzelfüllmethoden sind verschieden, sondern auch die Operationstechnik wird von einzelnen Autoren verschieden angegeben. Wie oben erwähnt, legen wir den fast rechtwinkeligen Schnitt nach W u s t r o w an, der in seinem vertikalen Abschnitt bis hoch in die Umschlagsfalte hineinreicht und mit seinem horizontalen Anteil vom distalen bis zum medialen Interdentalraum reicht. Während der vertikale Winkelschenkel etwa in der Mitte der distal vom zu resezierenden Zahn gelegenen Papille in die Umschlagsfalte hineinverläuft, zieht der horizontale ungefähr 3 mm vom Zahnfleischsaum entfernt bis zur Mitte der medial vom behandlungsbedürftigen Zahn gelegenen Papille. P a r t s c h gibt einen Rundschnitt an, während R e i n m ö l l e r -Erlangen eine rechteckige

Schnittführung bevorzugt. N o w a c k verwendet bei der Resektion einen ähnlichen Schnitt wie N e u m a n n bei der Paradentosenoperation. Der Schnitt ist keilförnig und verläuft bis zum Zahnfleischrand. Man muss W u s t r o w beipflichten, wenn er diese Schnittführung als unglücklich bezeichnet, weil sie das ligamentum circulare verletzt. Es treten durch die Verletzung des lig.circ. später Narbenbildungen auf, die einen locus minoris resistentiae abgeben. T e i c h m a n n schlägt einen geraden Schnitt vor, der in der Umschlagsfalte verläuft und will damit einen guten kosmetischen Erfolg erzielt haben. Auch die Freilegung des Herdes und die Resektio apicis kann verschieden vorgenommen werden. Wir legen mit Hilfe von Bohrern und Fräsen den Krankheitsherd frei und tragen mit Fissurenbohrern die Wurzelspitze ab. Andere bedienen sich bei diesen Massnahmen des Meissels oder verschiedener Trepane.

Ich möchte die Arbeit nicht abgeschlossen wissen, ohne noch besonders darauf hinzuweisen, dass vor der Operation eine ausgiebige Mundreinigung erfolgen sollte und dass während der Operation auf die Asepsis eine reichliche Benutzung der von R e i n m ö l l e r in die Zahnheilkunde eingeführten Irrigation der Mundhöhle angewendet wird und auf das gründliche Ausräumen des Herdes, sowie auf eine gute Zahn- und Mundpflege während des Heilungsvorganges das Hauptaugenmerk zu richten ist. In Bezug auf Asepsis möchte ich auf eine Gepflogenheit meines verehrten Lehrers und Chefs Herrn Prof. Dr. W u s t r o w hinweisen, sich während der Operation der Gummihandschuhe zu bedienen. Er hat so praktisch den Beweis geführt, dass es sehr wohl möglich ist, mit Hilfe von Gummihandschuhen auch bei Operationen in der Mundhöhle

den Forderungen nach einer Asepsis nachzukommen. Wir schützen sowohl dadurch den Patienten und uns selbst vor Infektion.

Um das Herausfliessen von Oel aus Handstücken zu vermeiden, werden an der hiesigen Klinik Bohrer und Fräsen nach Angaben von Prof. Dr. W u s t r o w verwendet. Dieselben tragen in halber Höhe eine Schutzkappe, die das Herausfliessen von Oel hintanhält. Denn nur peinliche Sterilität sichern baldige Heilung und vollen Erfolg. Während der Abfassung der Arbeit kam eine Patientin B. zu mir mit der Bitte um eine röntgenologische Nachuntersuchung eines von einem auswärtigen Kollegen resezierten Zahnes. Sie klagte, dass ständig Eiter aus der Alveole des resezierten Zahnes fliesse. Das Röntgenbild zeigte ein Rezidiv von der Grösse eines Kirschkernes. Die übrige Wurzelhaut war stark verdickt. An die Erhaltung des Zahnes kann nicht mehr gedacht werden, da bei einer erneuten Resektion zuviel von der Wurzel geopfert werden müsste; ebenso ist die Befestigung des Zahnes schon sehr schwach. Es ist anzunehmen, dass während des Heilungsvorganges eine Infektion stattgefunden hat.

Z u s a m m e n f a s s u n g .

Zum Schlusse meiner Arbeit lässt sich zusammenfassend sagen, dass die Röntgenkontrolle und die Belastungsproben zeigen, dass die Wurzelspitzenresektion zu sehr befriedigenden Resultaten führt wie die Fälle mit Ausnahme von Fall 49 zeigen. Bei Fall 49 wurde, wie schon dort erwähnt, zuviel von der Wurzel entfernt, sodass eine Befestigung des gelockerten Zahnes nicht mehr eintreten konnte. Werden die erwähnten Bedingungen, die eine Wurzel-

spitzenresektion indiziert erscheinen lassen, beobachtet, so ist mit 98% der Fälle mit dem Erfolg zu rechnen. Es muss daher die Wurzelspitzenresektion als unentbehrlich und erfolgversprechend für die Therapie der Periodontitis chronica apicalis granulomatosa bezeichnet werden, da rasche Heilung, Wiederherstellung der periapikalen Röntgenstruktur und Funktionstüchtigkeit der Zähne beobachtet wurde.

- = -

Zur Illustration und zum besseren Verstehen der Arbeit seien einige Fälle im Röntgenbild angeführt.

- = -

Zum Schluss meiner Arbeit möchte ich Herrn Professor Dr. med. et med. dent P. Wustrow für die Ueberlassung des Themas sowie für seine liebenswürdige Unterstützung meinen ergebensten Dank aussprechen.

- = -



Fall 2



Fall 3

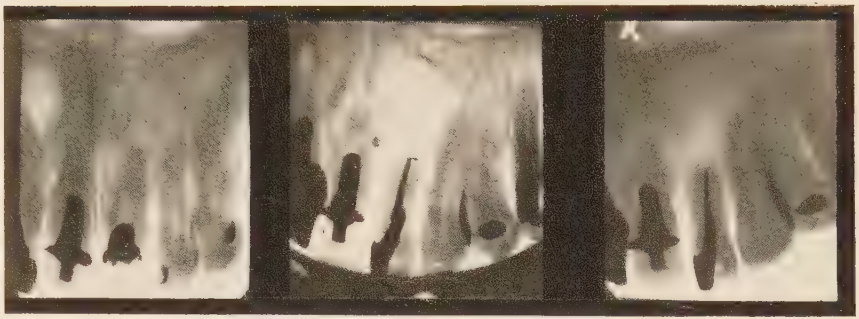

Fall 4





Fall 11



Fall 35





Literatur-Verzeichnis.

Arago: Resektion der W.Sp. Z.R. 1929, 29.

Aschoff: Patholog. Anatomie
Verlag A. Fischer, Jena.

Barfurth: Regeneration und Transplantation in der Medizin. Jena 1910.

Becker: Todesfall nach W.Sp.-R.
Z.R. 1919 H. 28

Bergmann: Zur Frage der endostalen Callusbildung.
Arch. f. klin. Chir. 129 B. 1924.

Bier: Beobachtungen über Regen. bei Menschen.
Abhdlg. I - XX, Dtsche. Med. Wochenschr.
43-45 Bd. 1917-19.

Bier: Ueber Regeneration insb. beim Menschen.
Verh.Ges. D. Nat. u. Aerzte. 1922.

Bier: Knochenregeneration, Pseudarthrosen und Knochentransplantate.
Archiv f. klin. Chir. 127 B. 1923.

Bruhn-Kantorowicz: Handbuch der Zahnheilkunde.
Band I. Seite 149/61.

Burckhardt: Knochenregeneration.
Beitr. zur klin.Chir. 137 B. 1926.

Cervantes: Photographie des Gesichtes nach erfolgter Oeffnung, sowie 3 Röntgenbilder des Apex und erläuternder Text.

Chalmers: Wurzelspitzenresektion.

Elkan: Ein Beitrag zur Wurzelsp.-Resektion.
Z.R. 1929, H. 25.

Euler-Port: Lehrbuch der Zhlkde.
Verlag Bergmann, Wiesbaden 1920.

Faulhaber: Die chir. Behandlg. der Wurzelhaut-
erkrankungen. Meusser Berlin.

Faulhaber u. Neumann: dgl. Meusser Berlin.

Fischer: Die chir. Wurzelbehdlg., Maxillotomie
und Wurzelresektion.
D.M. f. Z. 1906, S. 419.

Heine: Versuche über Knochenregeneration
(sein Leben und seine Zeit) bearbeitet
durch Vogeler, Reden, H. Walter,
B. Martin und Bier. Berlin 1926.

Hertwig: Lehrbuch der Entwicklungsgeschichte.
Jena 1922.

Jarzab: Klin. röntgenol. und pathol.-anatom.
Untersuchungen nach Wurzelsp.-Resektion.

Kohn: Prakt.Erfahrungen mit d. Wurzelsp.-Res.
D.Z.W. 1907 H. 32.

Korschelt: Regeneration und Transplantation.
1. Band, Berlin 1927.

Lacronique: Die chir. Behandlg. der Wurzelspitzen-
Infektion.

Lexer: Wiederherstellungschirurgie.
Leipzig 1920.

Maillart: Die Resektion der Wurzelspitze.
Schw.V. f.Z. Bd. 27. 1927.

Mayrhofer: Die Radikaloperation der Zahnfistel mit
Erhaltung des Zahnes.
Aerztl.Reformzeit. 1904 Nr. 23 u. 24.

Metz: Indikationsstellung zur W.Sp.-R. D.W.f.Z. B. 183.

Moral: Einführung in die Klinik der Zahn- und Mundkrankheiten.

Müller: Wurzelfüllungsmethoden. Misch, Fortschr.d.Zhlkde. 6 Bd. 1. Teil S. 399 u.f.

Neumann: Erwiderung Prof. Neumanns auf die Arbeit Novacks. Z.R. 1930.

Neumann: Das Röntgenbild als diagnostisches Hilfsmittel. Meusser Berl. 1920.

Neumann: Beiträge zur dentalen Kieferchirurgie. 2. Teil 1924. V.f.Z.

Novak: Eine veränderte Schnittführung bei W.-Spr.-R. Z.R.1930, H. 21.

Parmac: Zahnärztl. Röntgendiagnostik.

Partsch: Die Aufklappung der Schleimhautbedeckung der Kiefer. D.W.f.Z. 1905.

Partsch: Ueber W.-Sp.-R. D.M.f.Z. 1899, S. 348.

Peter-Sicher: Anatomie und Technik der W.-Sp.-R. Oe.Z.f.Stom. 1920, H. 6.

Petsch: Ueber W.-Sp.-R. an Praemolaren und Molaren. D.M.f.Z. 1918, S. 118.

Pordes: Die Periodontitis im Röntgenbilde. Oe.Ztschr.f. Stom. 1920, H. 4.

Prizibram: Experim. Studien über Regeneration. Arch.f. Entw.-Mech. 11.Bd. 1901.

Reinmöller: Die zahnärztliche Röntgenologie.
Berlin. Verlagsbuchhandlung.

Rohde: Ueber den Verlauf der Regenerationsvorgänge am Röhrenknochen.
Archiv. f.klin. Chir. 123 B. 1923.

Rohde: Beiträge zur Frage der Metaplasie des Bindegewebes am Knochen.
Arch. f. klin. Chir. 128 u. 129. B.1924.

Rosenstein: Bemerkungen z. W.-Sp.-R.
D.M.f.Z. 1918 Nr. 7.

Rosenstein: Das Schicksal der Zähne nach W.-Sp.-R.
Vjschr. f.Z. 1922, S. 324.

Scheff: Handbuch d.Zhlkde. Bd. 2. 4.Auflage
Verlag Hölder, Wien. Seite 591.

Schmelzer: Ueber die Erfolge von W.-Sp.R. und die Art der Ausheilung nach Beobachtung von 50 an der hiesigen Klinik operierten Fällen.

Siegmund-Weber: Pathol. Histologie der Mundhöhle.
Verl.S. Hirzel, Leipzig 1926.

Stark: Resektio apicis.
D.M.f.Z. 1918, H. 2.

Steiner: Röntgenkontrolle der Wurzelspitzenampulationen.
Z.f.Stom. 1929, Heft 5.

Teichmann: Auch eine veränderte Schnittführung bei W.-Sp.-R. und Zystenoperationen.

Trauner: W.-Sp.-R. an unteren Mahlzähnen.
Oe.-Ung. Z. f. Stom. 1906.

Weissmann: Tatsachen und Auslegung in Bezug auf Regeneration.
Anatom. Anzeiger, 15, Bd. 1899.

Wendelstadt: Regeneration an Knochen und Knorpel.
Arch.f.Mikroskop. Anatomie 57. und 63 Bd. 1901/04.

Wetzel: Lehrbuch der Anatomie f. Zahnärzte und Studierende der Zhlkde.
Verlag Fischer, Jena.

Willich: Die Bedeutung des Knochenmarks für die Regeneration.
Beit.z.klin. Chir. 136 B. 1926.

Williger: Entfernung von Fremdkörpern aus Wurzelkanälen.
Corr.Bl. f. Zahnärzte 1912, Heft 4.

Williger: Zahnärztliche Chir.
Verl. Klinkhardt Leipzig 1923.

Zilz: Chirurgische Entfernung von Nadelfragmenten aus Wurzelkanälen.
Oe.Ztschr.f. Stom. 1912 Nr. 12.

Zonden: Zur Transformation des Knochencallus.
Berlin 1910.

-+-

L e b e n s l a u f .

Am 10.I.1906 erblickte ich als Sohn des Metzgermeisters Valentin H e r r m a n n und seiner Ehefrau Luzia, geb. Martin zu Würzburg das Licht der Welt. Nach Besuch der Volksschule und des Alten Gymnasiums, an welchem ich 1926 das Reifezeugnis erhielt, studierte ich an der hiesigen Universität Medizin und Zahnheilkunde. Meine vorklinischen und klinischen Semester verbrachte ich in Würzburg. Im Oktober 1930 unterzog ich mich der Staatsprüfung für Zahnärzte. Meine Approbation ist vom 5. Dezember 1930 datiert. Seit Dezember 1930 bin ich als Assistent an der Universitätsklinik tätig.

Valentin Herrmann.

Hiermit versichere ich ehrenwörtlich, dass ich die Arbeit selbständig verfasst und keine andere Literatur als die angegebene benutzt habe.

Valentin Herrmann,
Zahnarzt.